

VIVIR CON PARÁLISIS

Síndromes medulares:

Síndrome medular central
Síndrome de Brown-Séquard
Síndrome medular anterior
Síndrome medular posterior
Síndrome de cono medular
Síndrome de cauda equina
Síndrome transversal completo



CHRISTOPHER & DANA
REEVE FOUNDATION

TODAY'S CARE. TOMORROW'S CURE.®

© 2022 Fundación de Christopher y Dana Reeve

Esta guía se ha preparado con base en bibliografía científica y profesional. Se presenta con fines educativos e informativos; no debe interpretarse como diagnóstico médico o consejo de tratamiento. Consulte a un médico o al proveedor de cuidados de la salud apropiado si tiene preguntas específicas para su situación.

Créditos:

Escrito por: Liz Leyden
Consultora editorial: Linda M. Schultz, PhD, CRRN
Ilustraciones: Miguel A. Najarro
Fotos: Cortesía de Jessie Owen

Fundación de Christopher y Dana Reeve

636 Morris Turnpike, Suite 3A
Short Hills, NJ 07078
Línea gratuita dentro de EE. UU.: (800) 539-7309
Teléfono: (973) 379-2690
ChristopherReeve.org
Paralysis.org

VIVIR CON PARÁLISIS

Síndromes medulares

Introducción	4
Anatomía de la médula espinal	5
Cómo se producen las lesiones	6
Síndrome medular central	7
Historia de Jessie Owen	9
Síndrome de Brown-Séquard	11
Síndrome medular anterior.	13
Síndrome medular posterior	14
Síndrome de cono medular.	15
Síndrome de cauda equina	16
Síndrome transversal completo	17
Apoyo y fuentes.	19

INTRODUCCIÓN

La médula espinal es un centro de comunicación crítico que vincula el cuerpo y el cerebro, facilita el movimiento, transmite información sensorial y regula funciones importantes como las que ocurren en los intestinos y la vejiga, la digestión y la frecuencia cardíaca.

Las lesiones de la médula espinal completas afectan un segmento completo de la médula espinal, lo que da como resultado la pérdida total de las funciones por debajo del nivel de la lesión. Las lesiones que dañan solo parte del tejido nervioso de la médula se clasifican como síndromes medulares incompletos porque dejan algún nivel de funcionamiento sensorial y motor intacto.

Los síndromes medulares incompletos incluyen el síndrome medular central, el síndrome de Brown-Séquard, el síndrome medular anterior, el síndrome medular posterior y el síndrome de cono medular. Aunque no está clasificado clínicamente como un síntoma medular incompleto, el síndrome de cauda equina es un trastorno neurológico causado por un deterioro de la médula espinal que comparte síntomas similares con el síndrome de cono medular.

Estos síndromes se presentan cuando un traumatismo o una enfermedad crónica dañan el tejido nervioso de las vías medulares ascendientes y descendientes o las raíces nerviosas en la parte inferior del canal medular. Las vías medulares ascendientes transportan hasta el cerebro mensajes sobre sensaciones, incluidos dolor, temperatura, tacto fino y propiocepción (una consciencia de la posición y el movimiento del cuerpo). Las vías medulares descendientes transportan hacia la médula mensajes sobre movimientos voluntarios, postura, equilibrio, tono muscular y reflejos.

Los trayectos alterados pueden causar varias pérdidas funcionales que incluyen debilidad o parálisis parcial, disminución de las sensaciones y la función sexual y disfunción de los intestinos y la vejiga. La severidad de la discapacidad variará en función del tamaño y la ubicación de la lesión.

Las personas diagnosticadas con un síndrome medular incompleto pueden esperar que su equipo médico se centre en el tratamiento de la causa de la lesión y en la prevención de daños adicionales a la médula.

Las lesiones, ya sean resultado de un traumatismo o de una enfermedad, pueden requerir cirugía para estabilizar o aliviar la compresión medular. A los cuidados intensivos les seguirán la fisioterapia y la terapia ocupacional para apoyar la recuperación de funciones.

ANATOMÍA DE LA MÉDULA ESPINAL

Para entender los efectos potenciales de los síndromes medulares incompletos, resulta útil definir y visualizar de qué manera la médula espinal se corresponde con partes específicas del cuerpo.

La médula espinal es un conjunto de nervios que comienza en la base del cráneo y desciende aproximadamente 18 pulgadas (46 cm) por la espalda a través de una abertura hueca en la columna que se conoce como el canal medular. Los huesos pequeños apilados (vértebras) que forman la columna no solo actúan como soporte estructural para el cuerpo sino, además, protegen a la médula y su función crucial en la comunicación. Los discos intervertebrales entre las vértebras evitan que los huesos se friccionen unos con otros y absorben los golpes. Cualquiera de esos huesos puede romperse sin causar una lesión de la médula espinal si la médula en sí permanece intacta. Por otro lado, se puede producir una lesión de la médula espinal sin que haya ningún hueso roto como es el caso de las hematomas o las compresión de la médula.

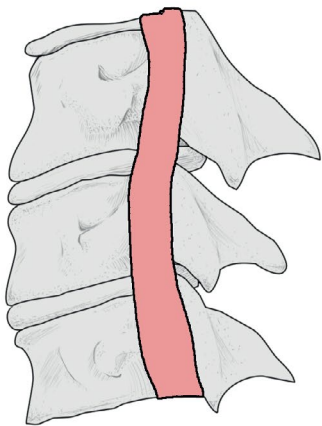


Figura 1A: Vértebras normales

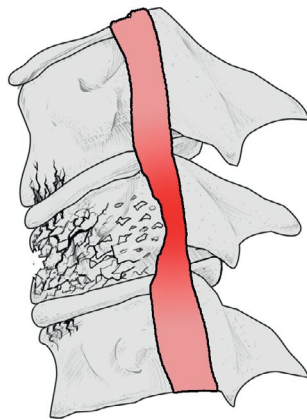


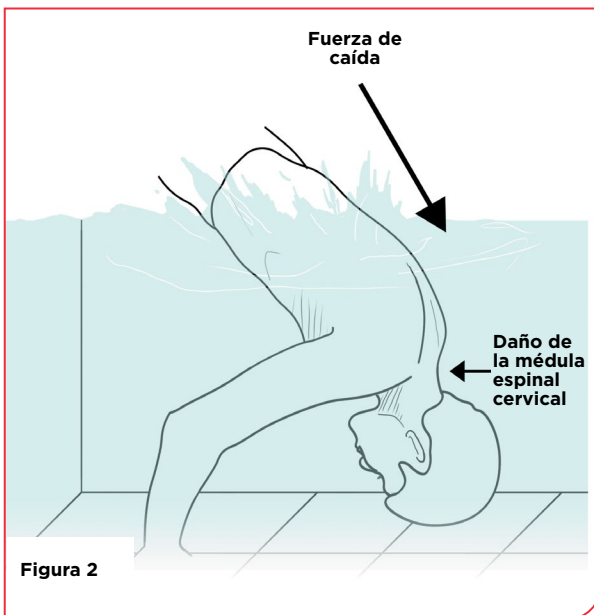
Figura 1B: Vértebras dañadas

La columna se divide en cuatro secciones: cervical, torácica, lumbar y sacra. Los nervios de la región cervical (C1 a C7) controlan las señales hacia el cuello, los brazos y las manos. La región torácica o parte superior de la espalda (T1 a T12) transmite señales al torso y a ciertas partes de los brazos. La médula espinal termina en la parte superior de la columna lumbar o baja (L1 a L5), donde las vértebras son más largas que en cualquier otra sección para sostener el peso de la columna; esta región controla las caderas y las piernas. La columna sacra (S1 a S5) comprende hasta cinco vértebras fusionadas en una forma triangular entre la columna lumbar y las raíces nerviosas del coxis; las raíces nerviosas se extienden

desde la parte inferior de la médula espinal continúan a través de la región sacra. Afectan la parte inferior del tronco y las piernas, así como la función sexual, de los intestinos y de la vejiga.

Los nervios del interior de la médula espinal que transportan mensajes del cerebro salen de la columna a través de raíces nerviosas entre una vértebra y la otra. Si se dañan, las fibras nerviosas que salen entre las vértebras pueden afectar funciones relacionadas con los músculos y nervios a lo largo de todo el cuerpo. La ubicación de una lesión de la médula espinal determina qué parte del cuerpo y qué funciones puedan verse afectadas. Por ejemplo, una lesión en L3 perjudicará la capacidad de una persona para enderezar las rodillas, mientras que una lesión en los nervios de S1 causará disminuciones en la zona de las caderas y las ingles.

CÓMO SE PRODUCEN LAS LESIONES



La columna tiene capacidad para realizar toda clase de movimientos, desde doblarse hacia adelante o de lado a lado, rotar en la cintura y girar el cuello, hasta estirarse hacia atrás con la cabeza inclinada hacia el cielo.

Los eventos traumáticos por caídas o accidentes automovilísticos o violencia con armas, pueden forzar al cuerpo a colocarse en posiciones extremas y hacer que los mismos

huesos que protegen a la médula espinal la dañen. Algunos mecanismos de la lesión que se asocian con síndromes medulares incompletos incluyen las lesiones por hiperextensión y hiperflexión. Una lesión por hiperextensión se produce como consecuencia de que la cabeza se sacuda hacia atrás bruscamente y de manera forzada; por otro lado, una lesión por hiperflexión se produce cuando se empuja bruscamente la barbilla hacia el pecho.

Las fracturas, ya sean a consecuencia de un traumatismo o de factores relacionados con una enfermedad, como tumores o hernias de disco, pueden variar de leves a graves, según el ángulo y la fuerza de la lesión y de cualquier inestabilidad que se produzca en la columna. Las fracturas por estallido habitualmente son las más serias y se producen cuando una vértebra se destroza. Este tipo de lesión no solo puede desestabilizar la columna sino que, potencialmente, puede causar que fragmentos de hueso astillados perforen o compriman la médula espinal.

Las afecciones preexistentes que debilitan los huesos también desempeñan un papel importante para aumentar la susceptibilidad de una persona a presentar lesiones medulares incompletas. Las afecciones de la columna que se asocian con el desgaste por la edad, incluida la osteoartritis o enfermedad degenerativa de los discos de la columna, con frecuencia causa una compresión peligrosa de la médula espinal y de las raíces nerviosas con el paso del tiempo. Esas lesiones crónicas, de avance lento, pueden causar síndromes medulares incompletos y, además, contribuir a una compresión de la médula causada por una lesión traumática.

SÍNDROME MEDULAR CENTRAL

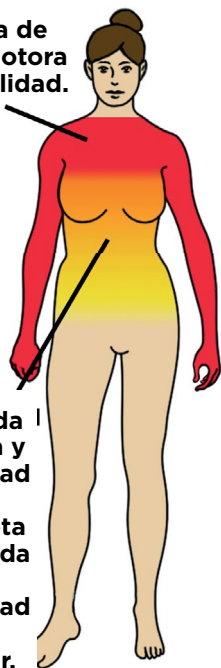
El síndrome medular central se caracteriza por la debilidad y la disminución de funciones que afectan los brazos y las manos más que las piernas. Esta afección, que es el tipo de síndrome medular incompleto más frecuente, es consecuencia de un daño en la parte central de la médula espinal cervical, que contiene nervios que controlan el movimiento de los brazos y las manos. Ya que los nervios que controlan las piernas se encuentran hacia el exterior de la médula y, por lo tanto, habitualmente fuera del alcance de la lesión, la función de las extremidades inferiores se ve menos afectada. Entre las personas más jóvenes, un síndrome medular central puede ser el resultado de una lesión debida a un traumatismo (como cuando la cabeza se sacude bruscamente hacia atrás después de golpear con la barbilla en una caída hacia abajo). En las personas de más de 50 años, el síndrome suele presentarse junto con una debilidad subyacente en la columna causada por osteoartritis; esta afección degenerativa hace que los huesos de las vértebras estrechen el canal medular y exacerba la compresión de la médula espinal por hernias de disco o cuando hay una hiperextensión del cuello. Independientemente del mecanismo de lesión, el nivel y el tipo de pérdida funcional dependen del grado de daño de los nervios.

Síntomas:

- **Parálisis o pérdida de habilidades de motricidad fina en los brazos y las manos**
- **Cierta debilidad o discapacidad en las piernas**
- **Cierta pérdida de sensación por debajo del nivel de la lesión**
- **Disfunción de la vejiga y los intestinos**
- **Hormigueo, quemazón o dolor sordo**

La figura 3A ilustra las partes del cuerpo afectadas por un síndrome medular central. La figura 3B ilustra una sección transversal de una médula espinal afectada por un síndrome medular central.

Pérdida de fuerza motora y sensibilidad.



La pérdida de fuerza y sensibilidad es incompleta y la pérdida de sensibilidad puede disminuir.

Figura 3A

La región dañada de la médula espinal se indica de color rojo.

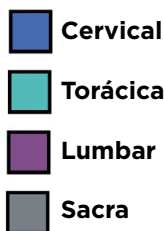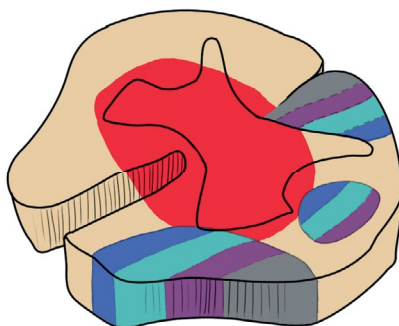


Figura 3B

Diagnóstico:

Los doctores evaluarán la historia clínica de un paciente y harán un examen general y neurológico para evaluar los síntomas. Se usarán exploraciones con resonancia magnética (RM) o tomografía computada (TC) y radiografías de la columna cervical (si no se dispone de RM) para determinar el nivel de compresión e inestabilidad dentro de la columna.

Tratamiento:

La inestabilidad espinal o las hernias de disco suelen tratarse quirúrgicamente para evitar daños adicionales. La cirugía también puede requerirse con el tiempo para tratar la osteoartritis o la degeneración que esté causando el estrechamiento y la compresión de la médula espinal. Después del tratamiento crítico, se indicarán fisioterapia y terapia ocupacional.



Cuando sus terapeutas de ejercicios le sugirieron a Jessie Owen que intentara aplicarles peso a sus piernas, ella pensó que habían enloquecido.

“Yo sentía como que, ‘No. Estoy paralizada. Ustedes no entienden’”, recuerda.

Pero antes de que se diera cuenta, la levantaron y Jessie quedó estupefacta al encontrarse por un momento de pie por sus propios medios.

“En ese momento supe que sucedía algo realmente diferente con mi lesión”, afirma.

Owen había tenido una lesión medular a nivel C3-C4 cinco meses antes, en diciembre de 2012, cuando un árbol cayó sobre el automóvil de su familia durante una tormenta de nieve. El daño en la vía espinal causó un síndrome medular central, una afección que debilita o paraliza las manos y los brazos más que las extremidades inferiores. Pero hasta ese momento, Jessie no tenía clara la posibilidad de que sus piernas recuperaran la función perdida.

Durante los siguientes años, se dedicó a un programa de ejercicios intensivos para alcanzar el mayor progreso posible. Con un entrenamiento de cuatro veces a la semana, fortaleció las piernas y los músculos básicos

hasta el punto en que consiguió elevarse desde una posición sentada sin usar los brazos. Avanzó de ponerse de pie a dar pasos con una caminadora y, con el tiempo, con muletas.

“Todo eso me infundió confianza para comenzar a intentar cosas nuevas e independientes para mí”, explica.

Pero aunque logró nuevos hitos, incluso volver a conducir con ayuda de una perilla adaptada instalada en el volante, el hecho de que los músculos de las piernas funcionaran mejor que los brazos y las manos le resultaba profundamente frustrante.

“Tenía problemas para cocinar, vestirme y ducharme, y se convirtió casi en un desafío mental averiguar por qué podía hacer algunas cosas y no otras”, recuerda. “Me costaba entender por qué las piernas eran mucho más fuertes. Me preguntaba si las personas que podían verme de pie y después imposibilitada para usar los brazos pensarían que estaba fingiendo”.

La infrecuencia del síndrome medular central (“Nunca conocí a nadie como yo”) combinada con la debilidad en las extremidades superiores característica de la afección dificultaban el sentimiento de recuperación de Jessie. El progreso que había logrado en las extremidades inferiores a veces le parecía menos importante que poder abotonarse la camisa o manipular los materiales del aula en su trabajo como maestra de escuela primaria.

“Nadie está conforme con lo que tiene”, dice.

Con el tiempo, y con el apoyo de familiares, amigos y la comunidad con parálisis, se adaptó a la pérdida de funciones en los brazos y las manos. Algunas adaptaciones, como herramientas con ganchos para los botones, rascadores para la espalda, abridores para frascos y un comando controlado con la barbilla para la computadora, la ayudaron a recuperar su sensación de independencia y a seguir adelante con su vida.

“Cada uno necesita volver a encontrar su lugar en su propia historia”, declara. “Todos sabemos lo que significa que la propia historia cambie inesperadamente y tener que modificar por completo la perspectiva sobre el futuro y de lo que uno percibe que es o no posible. Tuve que aceptar cómo era mi vida si mis dedos no se recuperaban”.

En 2018, Jessie Owen se ofreció como voluntaria para un estudio de estimulación eléctrica no invasiva en el Centro de Neurotecnología de la University of Washington. La motivación no radicaba tanto en recuperar alguna función (“No esperaba nada”) como en su creencia en la necesidad y el poder de la investigación de las lesiones de la médula espinal.

“Me inscribí en los estudios porque creo que si queremos el cambio y el crecimiento de la comunidad científica, debemos formar parte de ella”, indica.

Aún así, después de años de progreso limitado, la estimulación en el lugar de la lesión de la médula espinal de Jessie aumentó la fuerza y destreza de sus manos y brazos: podía amarrarse el calzado y colocarle el lazo a su perro, cocinar con mayor facilidad y acostarse a dormir sola. Posteriormente, pudo reducir sus necesidades de cuidados a cargo de terceros y moverse en su propio hogar.

“Los progresos marcaron una diferencia”, expresa. “¿Me gustaría conseguir todavía más? Sin duda. Cualquier cosa mejor que lo que uno tiene es enorme para la independencia y la felicidad, para poder cuidar de uno mismo un poquito mejor”.

Nueve años después de su diagnóstico de lesión de la médula espinal, ha vuelto a trabajar medio tiempo, se ha casado y está esperando su primer hijo.

“Después de un diagnóstico, es difícil pensar que uno alguna vez va a encontrar la felicidad que tenía antes, porque esa discapacidad nos consume enormemente tanto física como mentalmente”, afirma. “Pero la he vuelto a encontrar y soy realmente feliz”.

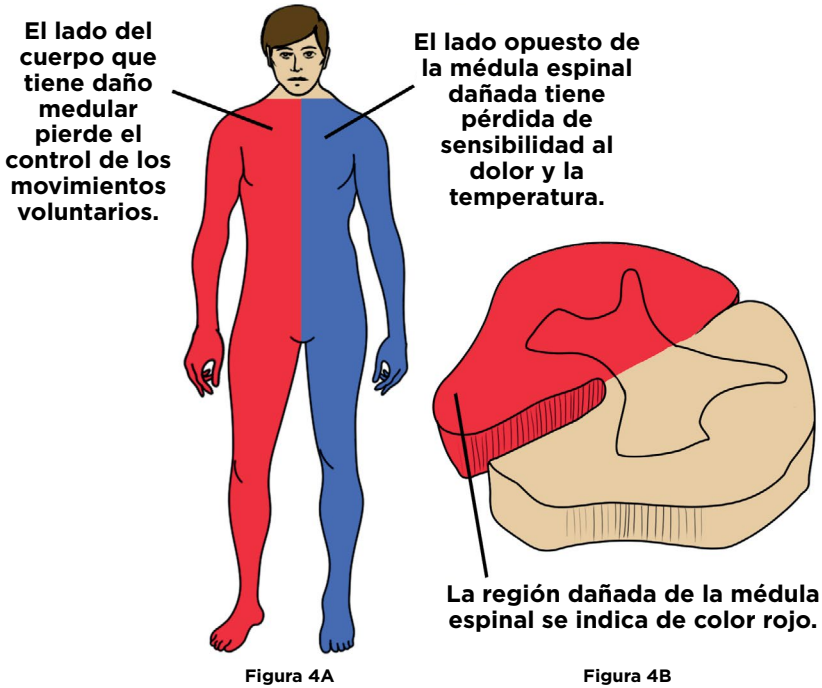
SÍNDROME DE BROWN-SÉQUARD

Esta afección infrecuente se presenta cuando una mitad de la médula espinal se daña y altera los trayectos de numerosas vías de la médula. La lesión produce parálisis parcial y la disminución del sentido del tacto, la posición y la vibración en el mismo lado del cuerpo en que se dañó la médula, así como pérdida de las sensaciones de dolor y temperatura en el lado opuesto. La causa más frecuente de esta afección es un traumatismo violento, incluidas las heridas de arma de fuego o heridas punzantes en el cuello o la espalda, pero el síndrome de Brown-Séquard también puede ser resultado del daño provocado por una hernia de disco, un tumor o la obstrucción de un vaso sanguíneo.

Síntomas:

- **Parálisis parcial o debilidad en el mismo lado del cuerpo de la lesión, que comienza debajo del nivel de la lesión**
- **Pérdida de las sensaciones de dolor y temperatura en el lado del cuerpo opuesto al de la lesión, que comienza debajo del nivel de la lesión**
- **Disminución de los niveles del sentido del tacto, la vibración y la propiocepción (consciencia de la posición y el movimiento) en el mismo lado que la lesión**
- **Posible disfunción de los intestinos y la vejiga**

La figura 4A ilustra las partes del cuerpo afectadas por el síndrome de Brown-Séquard. La figura 4B ilustra una sección transversal de una médula espinal afectada por el síndrome de Brown-Séquard.



Diagnóstico:

Una exploración con RM o una radiografía puede identificar el daño en la columna. Un examen clínico de los síntomas ayudará a distinguir el síndrome de Brown-Séquard de otros síndromes y enfermedades como el accidente cerebrovascular o la esclerosis múltiple.

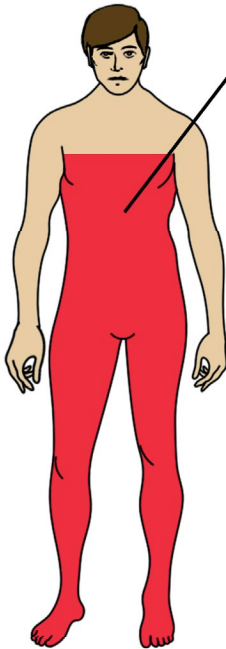
Tratamiento:

El tratamiento varía en función de la causa de la lesión. Es posible que se requiera cirugía para aliviar la compresión o estabilizar la columna, o bien para reparar heridas de una lesión traumática. Muchos pacientes recuperan el funcionamiento perdido, como la capacidad para caminar, aunque es posible que quede debilidad en las piernas.

SÍNDROME MEDULAR ANTERIOR

Este síndrome se presenta cuando los 2/3 delanteros de la médula espinal se comprimen, con frecuencia debido a una reducción del suministro sanguíneo de la arteria espinal anterior. La obstrucción puede ser consecuencia de una cirugía para reparar un aneurisma aórtico o una compresión causada por una hernia de disco, un tumor, una fractura de estallido o una lesión por hiperflexión (cuando la cabeza es forzada hacia abajo y hacia el pecho). El síndrome medular anterior se caracteriza por debilidad motora y pérdida de las sensaciones de dolor y temperatura por debajo del nivel de la lesión. Como la región posterior (trasera) de la médula permanece intacta, los individuos conservan el sentido del tacto ligero, la vibración y la propiocepción (consciencia de la posición y el movimiento del cuerpo). La gravedad de la disfunción motora está determinada por el nivel en el que se produzca la lesión. Si el bloqueo afecta las vértebras T1 a L2, es posible que también haya disminución de la función sexual, intestinal y de la vejiga.

La figura 5A ilustra las partes del cuerpo afectadas por el síndrome de la arteria espinal anterior. La figura 5B ilustra una sección transversal de una médula espinal afectada por el síndrome de la arteria espinal anterior.



El síndrome de la arteria espinal anterior da como resultado la pérdida de la fuerza motora y de sensibilidad al dolor y la temperatura. La posición, la vibración y el sentido del tacto no se ven afectados.

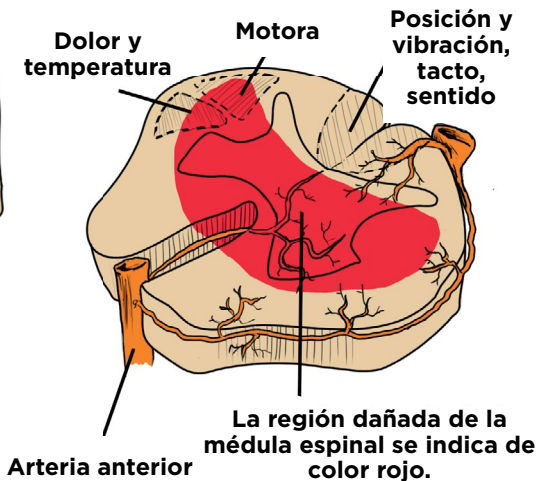


Figura 5B

Síntomas:

- Dolor repentino e intenso en la espalda
- Debilidad o parálisis por debajo del nivel de la lesión
- Pérdida de sensaciones de dolor y temperatura por debajo del nivel de la lesión
- Disfunción sexual
- Disfunción de intestinos y vejiga

Diagnóstico:

Una RM puede identificar el daño de la médula espinal. También se hará un examen clínico para evaluar los síntomas.

Tratamiento:

De acuerdo con la causa de la lesión, es posible que se requiera cirugía para reparar una disección aórtica, o para extraer huesos o fragmentos que estén comprimiendo la médula espinal. También pueden ser necesarias intervenciones para aumentar el flujo sanguíneo al área afectada mediante fluidos IV o medicamentos. Después del tratamiento crítico, se indicarán fisioterapia y terapia ocupacional para ayudar a restablecer las funciones.

SÍNDROME MEDULAR POSTERIOR

El síndrome medular posterior, que es el menos frecuente de los síndromes medulares, se presenta cuando se dañan las columnas traseras de la médula espinal. Entre las posibles causas de este síndrome se puede mencionar una compresión externa de la médula espinal debido a un tumor o una enfermedad degenerativa, así como una obstrucción de la arteria espinal posterior o trastornos desmielinizantes como la esclerosis múltiple y la deficiencia de vitamina B12. Como el daño se produce en la parte de la médula que controla la información sobre propiocepción (consciencia de la posición y el movimiento del cuerpo), la vibración y la sensación de tacto fino, estas funciones estarán reducidas. Según el tamaño, la lesión también puede afectar los tramos medulares que controlan las funciones motoras y autónomas, causando debilidad, espasticidad, incontinencia y disfunción eréctil. La mayoría de las personas con diagnóstico de síndrome medular posterior pueden caminar, pero es posible que presenten inestabilidad y deterioro del equilibrio como resultado de la disminución de la propiocepción.

Síntomas:

- Marcha inestable
- Pérdida del equilibrio
- Torpeza
- Caídas frecuentes, en especial en la oscuridad o con los ojos cerrados

Diagnóstico:

Los doctores evaluarán la función neurológica a través de pruebas clínicas con enfoque en el deterioro sensorial; las pruebas de equilibrio con los ojos cerrados pueden ayudar a identificar este síndrome. Una RM ayudará a evaluar el daño de la médula espinal.

Tratamiento:

Si es posible, debe tratarse de inmediato la causa subyacente de la afección. En el caso de una deficiencia vitamínica, se pueden administrar suplementos. Es posible que sea necesaria una cirugía para evitar daños adicionales por hernias de disco u otras fuentes de compresión externa. La fisioterapia y la terapia ocupacional pueden ser de ayuda para mejorar el equilibrio y la coordinación.

SÍNDROME DE CONO MEDULAR

Este síndrome se presenta cuando se daña el cono medular (el extremo cónico de la médula, habitualmente ubicado aproximadamente en la vértebra L1); esto suele suceder por una hernia de disco en la columna torácica inferior o lumbar superior; las fracturas de estallido, los tumores o una infección causada por un absceso epidural también pueden dar como resultado esta afección. El síndrome de cono medular se produce cuando hay un daño compresivo en la médula en T12 a L2. La lesión afecta los nervios de la médula sacra que se originan en el cono (S3 a S5) y transportan información motora y sensorial a los intestinos, la vejiga, las extremidades inferiores y la región de los glúteos y las ingles. Esta lesión produce disfunción sexual y trastornos en las funciones de los intestinos y la vejiga; es posible que las extremidades inferiores presenten una debilidad leve. Los síntomas, incluido el dolor de espalda intenso, pueden aparecer súbitamente. El diagnóstico y el tratamiento tempranos pueden mejorar los resultados.

Síntomas:

- Dolor de espalda intenso
- Adormecimiento o pérdida de sensación en los glúteos, las ingles y la parte superior de los muslos, conocidos como anestesia de montura
- Disfunción sexual, incluso impotencia
- Disfunción de intestinos y vejiga, incluso retención o incontinencia y reducción de los reflejos del esfínter anal
- Debilidad leve a moderada en las extremidades inferiores

Diagnóstico:

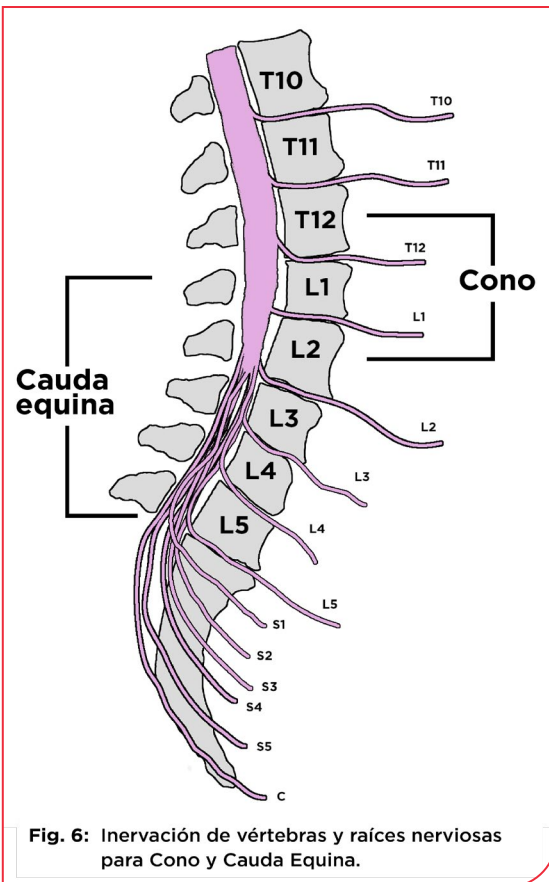
Una RM ayudará a determinar el daño de la médula espinal. Además, un examen neurológico ayudará a distinguir esta lesión del síndrome de cauda equina, que tiene una presentación similar (véase a continuación). La presencia del reflejo de Babinski (en el que el dedo grande del pie se mueve hacia arriba en respuesta

a una prueba sensorial realizada en el pie) indica un daño en la vía espinal descendente, una lesión de neurona motora superior asociada con el síndrome de cono medular.

Tratamiento:

El tratamiento habitual es la cirugía para aliviar la presión en la columna cuando el síndrome es el resultado de un traumatismo crítico. La fisioterapia y la terapia ocupacional pueden ayudar a restablecer funciones. Los resultados para este síndrome mejoran con el diagnóstico temprano.

SÍNDROME DE CAUDA EQUINA



Esta afección recibe su nombre por el grupo de nervios semejante a la cola de un caballo que se extiende desde el extremo de la médula espinal en la región lumbar (L1 a L5). Esos nervios, que se comunican con los órganos pélvicos y las extremidades inferiores, pueden lesionarse por un traumatismo o una compresión. Una hernia de disco que dañe las vértebras de L3 a L5 es una causa frecuente de la afección; también puede ser resultado de un tumor, una infección, estenosis espinal o un traumatismo directo en el área, como por heridas de armas de fuego o un accidente automovilístico que produzca que fragmentos óseos ingresen al canal. Los síntomas, incluido el dolor de espalda intenso, se superponen con los del síndrome de

cono medular y, de manera similar, pueden avanzar con rapidez o progresar gradualmente con el tiempo. Debido a la ubicación de la lesión, la debilidad y la reducción del tono muscular estarán más presentes que en el cono medular;

las deficiencias específicas dependerán de qué raíces nerviosas estén afectadas, pero pueden presentarse en un lado del cuerpo en lugar de simétricamente.

Síntomas:

- **Disfunción de intestinos y vejiga, incluso retención o incontinencia urinaria**
- **Dolor intenso en la parte baja de la espalda**
- **Debilidad y parálisis flácida en las extremidades inferiores**
- **Adormecimiento o pérdida de sensación en los glúteos, las ingles y la parte superior de los muslos, conocidos como anestesia de montura**
- **Disfunción sexual**

Diagnóstico:

Una RM (o una exploración con TC, o una radiografía) puede determinar la magnitud de la compresión y el daño. Los doctores también revisarán los antecedentes del paciente y harán un examen clínico para evaluar los síntomas.

Tratamiento:

La cirugía es el tratamiento más frecuente para aliviar la compresión que causa la discapacidad. El tratamiento temprano puede aumentar la probabilidad de recuperar funciones; si no se administra tratamiento, el síndrome de cauda equina puede causar parálisis o disfunción de intestinos y vejiga permanente.

SÍNDROME TRANSVERSAL COMPLETO

El síndrome transversal completo se presenta cuando una lesión daña la mayor parte de un segmento completo de la médula espinal en cualquier nivel. Esta lesión infrecuente puede tener origen en causas traumáticas o no traumáticas, incluido un evento violento que seccione la médula, como un ataque con un cuchillo, una bala, accidentes a alta velocidad que causen fractura vertebral (dislocación o estiramiento de las fibras nerviosas de la médula hasta el punto de una ruptura total) y arterias obstruidas que detengan el flujo sanguíneo hacia la médula espinal.

A diferencia de los síndromes medulares que dañan solo parcialmente la médula, el síndrome transversal completo interrumpe la comunicación entre todos los tramos medulares. El resultado es la pérdida de todas las funciones motoras y sensoriales por debajo del nivel de la lesión.

La figura 7A ilustra las partes del cuerpo afectadas por el síndrome transversal completo. La figura 7B ilustra una sección transversal de una médula espinal afectada por el síndrome transversal completo.

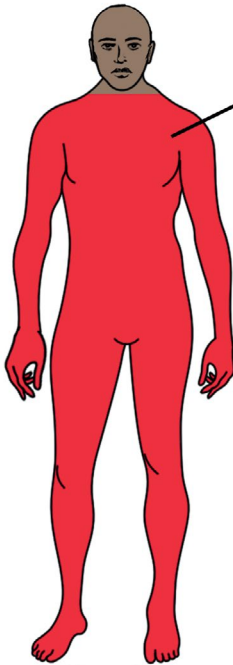
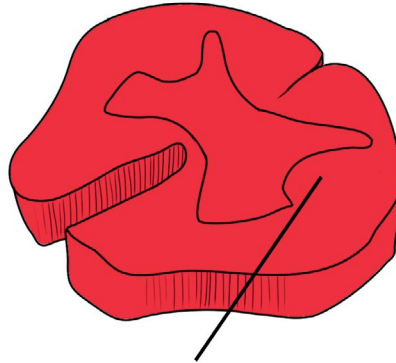


Figura 7A

El síndrome transversal completo es una transección completa de la médula espinal que como resultado la pérdida completa de la fuerza y las sensaciones por debajo del nivel de la lesión.



La región dañada de la médula espinal se indica de color rojo.

Figura 7B

Síntomas:

- Presión o dolor intenso en la espalda
- Pérdida completa de movimientos y sensación por debajo del nivel de la lesión
- Pérdida de función de la vejiga y los intestinos
- Posible discapacidad para respirar

Diagnóstico:

Una RM (o una exploración con TC, o una radiografía) puede determinar la magnitud y la ubicación del daño. Los doctores también revisarán los antecedentes del paciente y harán un examen clínico para evaluar los síntomas.

Tratamiento:

Es probable que la gravedad de esta lesión haga necesaria una cirugía para estabilizar la columna vertebral. Se requerirán fisioterapia y terapia ocupacional para ayudar a los individuos a adaptarse a la paraplejía o la cuadriplejía causada por la lesión.

La pérdida de función a consecuencia de un daño en la médula espinal puede trastocar la vida y cuestionar el sentido de sí que tiene una persona. Para adaptarse mejor a su diagnóstico, investigue los síntomas y las discapacidades específicos de su lesión. Puede obtener información sobre temas que varían del control del funcionamiento de los intestinos y la vejiga hasta la salud sexual en el Centro Nacional de Recursos para la Parálisis (NPRC, por sus siglas en inglés) contactando a un Especialista en Información hispanohablante en: [ChristopherReeve.org/Pregunte](https://christopherreeve.org/Pregunte).

Se pueden buscar otros recursos educativos en línea en el Centro de Traducción de Conocimientos de los Sistemas Modelo para Lesiones de la Médula Espinal en <https://msktc.org/sci-resources-spanish>.

Es probable que se requiera rehabilitación después del diagnóstico inicial y el tratamiento para la mayoría de los síndromes medulares. Con ayuda de fisioterapeutas y terapeutas ocupacionales, puede identificar equipos adaptados y aparatos de asistencia que ayudarán a compensar las funciones perdidas. Los bastones o las caminadoras pueden apoyar la movilidad debilitada, mientras que una bola de mouse de mayor tamaño o un software de reconocimiento de voz puede compensar la destreza limitada.

Consulte a profesionales médicos que estén familiarizados con los síndromes medulares o que tengan experiencia con lesiones de la médula espinal. Los fisiatras son doctores que se especializan en medicina física y rehabilitación, incluidas las afecciones que afectan la médula espinal. La Academia Americana de Medicina Física y Rehabilitación mantiene una base de datos de fisiatras de todo el país que permite búsquedas. Para más información, visite <https://www.aapmr.org> (en inglés).

Además, preste atención a la salud mental. Los cambios en la vida que se asocian con la disfunción medular pueden causar depresión. De acuerdo con el Centro de Traducción de Conocimientos de los Sistemas Modelo, los índices de depresión estimados entre las personas con lesiones de la médula espinal oscilan entre el 11 % y el 37 %. Si tiene síntomas como cambios en el apetito o los patrones de sueño, desesperanza, disminución de la energía o falta de deseo de participar en actividades de la vida, consulte a su médico y busque orientación.

La conexión con otras personas que tienen dificultades similares puede ayudar a promover la recuperación. El Programa de Apoyo entre Compañeros y Familiares del NPRC ofrece un programa nacional de orientación entre compañeros que proporciona apoyo emocional crítico junto con información y recursos locales. Este programa también ofrece orientación entre cuidadores.

Fuentes: Merck Manual, The American Association of Neurological Surgeons, Johns Hopkins Medicine, Shepherd Center, University of Maryland Medical Center, Cleveland Clinic, University of Pittsburgh Medical Center, Department of Neurology at Columbia University Irving Medical Center, Department of Neurobiology and Anatomy at the University of Texas McGovern Medical School, American Academy of Orthopaedic Surgeons, **The Journal of Spinal Cord Medicine**, vol. 30 (3) 2007, The Radiological Society of North America **RadioGraphics**, vol. 38 (4), 2018, **Management of Spinal Cord Injury** by Cynthia Perry Zejdlik, Boston: Jones and Bartlett Publishers, 1992.



Estamos aquí para ayudarle.

Busque más información ya mismo.

Christopher & Dana Reeve Foundation

636 Morris Turnpike, Suite 3A

Short Hills, NJ 07078

(800) 539-7309 (línea gratuita dentro de los EE. UU.)

(973) 379-2690 (teléfono)

ChristopherReeve.org

Esta publicación cuenta con el apoyo de la Administración para la Vida en Comunidad (ACL, en inglés) y el Departamento de Salud y Servicios Humanos (HHS) de EE. UU. como parte de una subvención de asistencia financiera de \$8,700,000 en total, 100 % financiada por ACL/HHS. El contenido pertenece a sus autores y no necesariamente representa el punto de vista oficial o cuenta con el aval de ACL/HHS, o del Gobierno de EE. UU.